

Technik und Ergebnisse der **follikulären** **Eigenhaartransplantation**

Autoren_Prof. Dr. Dr. med. Johannes Franz Hönig, Angela Lehmann, Hannover

_Einleitung

Bereits Johann Friedrich Dieffenbach beschäftigte sich in seiner Dissertation „Nonnulla de regeneratione et transplantatione“ 1820 bis 1822 mit der Eigenhaartransplantation im Selbstversuch, um neue Erkenntnisse für die Transplantation zu gewinnen. Daher ist verwunderlich, dass mehr als 140 Jahre vergingen, bis Norman Orentreich im Jahre 1959, der als Vater der Eigenhaartransplantation gilt, die Eigenhaartransplantation zur ästhetischen Wiederherstellung der angeborenen Alopezie inaugurierte, obwohl schon bereits der Japaner Okuda 1932 „punch grafts“ für die Rekonstruktion der Alopezie bei Verbrennungsopferten verwendete. In den folgenden 50 Jahren nahm das Interesse an der Eigenhaartransplantation deutlich zu und die Technik wurde durch Arbeiten von Sturm, Ayres, Rabinale, Unger, Übel, Neidel, Bernstein u. a. verfeinert.

Abb. 1 _ Grafische Darstellung einer follikulären Einheit; eine Einheit enthält ein bis vier Haare, ein vilöses Haar, selten zwei, neun Schweißdrüsen, die Insertion des Musculus arrector pili, einen perivaskulären Plexus, ein perifollikuläres neuronales Netzwerk sowie ein perifollikuläres Bindegewebsband (Aus: Aesthetic Surgery, Ed. Nahai QMP Publ. 2005).

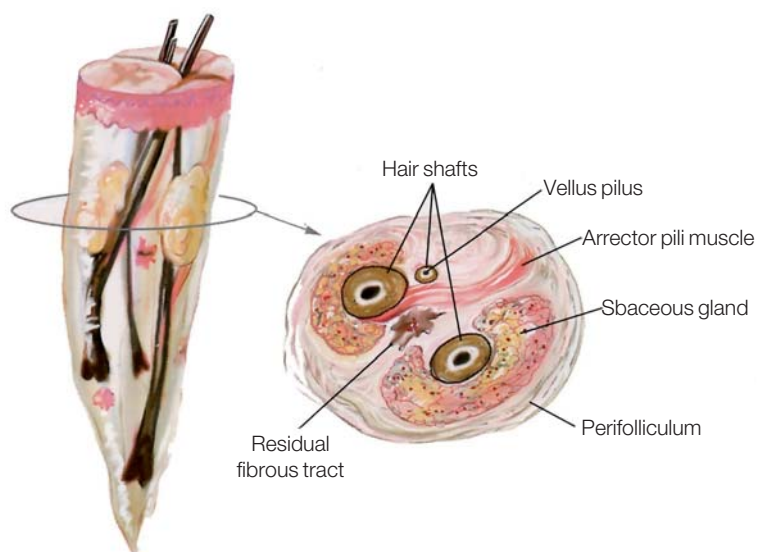


Abb. 1

Wurden bis Ende der 1980er-Jahre noch sogenannte punch grafts, auch plugs genannt, verwendet, die teilweise einen Durchmesser bis zu 6 mm bei einer hohen Effektivität allerdings auf Kosten eines häufig zu beobachtenden unnatürlich ästhetischen Erscheinungsbild aufwiesen, weil neben den eigentlichen Follikeln große Mengen perifollikulärer Binde- und Fettgewebe mit transplantiert wurden, setzte sich erst 1984 die sogenannte follicular unit (FU) Eigenhaartransplantation durch. Sie geht auf Jackson Headington zurück, der anhand anatomischer Arbeiten die follikulären Einheiten beschrieb.

_Follikuläre Einheit

Unter einer follikulären Einheit versteht man eine Anzahl von Haaren (Haarwurzelgruppen), die zusammenwachsen. Nach der Definition von Headington enthält eine follikuläre Einheit ein bis vier Haare, ein vilöses Haar, selten zwei, neun Schweißdrüsen, die Insertion des Musculus arrector pili, einen perivaskulären Plexus, ein perifollikuläres neuronales Netzwerk sowie ein perifollikuläres Bindegewebsband (Abb. 1 und 2). Ein Micrograft bezeichnet eine follikuläre Einheit von ein bis zwei Haaren, während ein Minigraft eine follikuläre Einheit von drei bis vier Haaren darstellt.

Durch das Verpflanzen von follikulären Einheiten wurde erstmals eine dichtere Eigenhaartransplantation unter Verzicht des juxta follikulären Gewebes möglich. Das Verfahren führt zu einer hohen Dichte des natürlich aussehenden wachsenden Eigenhaartransplantates mit natürlich gestalteten Haaransätzen und trägt wesentlich dazu bei, gleichzeitig das Gewebetrauma der Empfängerregion zu vermindern. Die Eigenhaartransplantation mit sogenannten Micro- und Minigrafts stellt heute die Basis der modernen Technik der Eigenhaartransplantation dar und gilt als „State of the Art“.

Haardichte

Grundsätzlich ist die Eigenhaartransplantation charakterisiert durch eine Umverteilung vorhandener und gegen Dihydrotestosteron (DHT) resistenter Haarfollikelgruppen aus einem DHT-resistenten Bereich, vorzugsweise am Hinterkopf, in unbehaarte oder dünn behaarte Regionen.

Grundsätzlich steht der Eindruck des vollen Haares in Korrelation mit der Haarmasse, die wiederum mit der Anzahl der Haare, der Dicke des Haarschaftes, der Textur und der Farbe der Haare sowie der Form des Haares, gewellt oder glatt, in Beziehung steht. Bei einer durchschnittlichen Dichte (Densität) der Haare von 200 Haaren pro cm^2 bei normal gesunden Personen, werden bei der androgenen Alopezie in der Regel zwei bis drei Eigenhaartransplantations-sitzungen von Micro- und Minigrafts erforderlich, um eine natürliche Haarrestauration zu erzielen. Für eine Fläche von etwa 50 cm^2 können 500 bis 1.000 Grafts erforderlich werden. Genauere Richtlinien sind nicht möglich, weil die Zahl der Transplantate u. a. auch von der Struktur, d. h. der optischen Wirkung des Haares abhängt. Nach allgemeiner Auffassung sind sehr gute optische Resultate bei einer Dichte von über 25 follikulären Einheiten pro cm^2 zu erwarten.

Indikation der Haartransplantation

Nach Sicherstellung einer irreversiblen Alopezie, wie die der androgenetischen Alopezie, traumatischer Haarverlust (Verbrennung, Unfall), oder auch iatrogen nach einem Facelift, wird die Indikation zur Eigenhaartransplantation gestellt. Allerdings gilt es zu beachten, dass die Indikation zur Eigenhaartransplantation bei Patienten unter 25 Jahren mit einer prämaturnen Alopezie sehr kritisch zu stellen ist, weil der Grad der sich später einstellenden Alopezie häufig noch nicht endgültig abgeschätzt werden kann, über Jahre hinweg diese Personen zu ver-

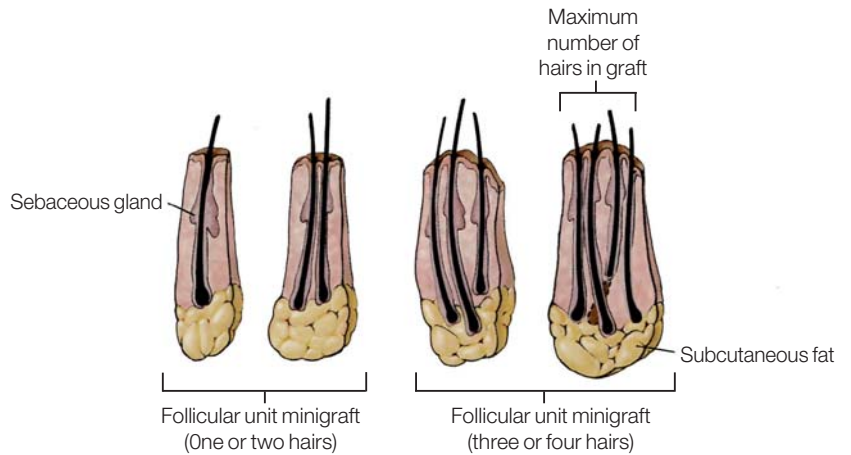


Abb. 2

IDEAL HAIR GRAFTS

mehrten Haarverlusten neigen und sie häufig post operationem ein volles, dichtes und dickes Haar wie kurz nach der Pubertät durch die Eigenhaartransplantation erwarten. Deshalb ist das Nutzen-Risiko-Verhältnis bei diesen Personen im Missverhältnis und ist in der Regel nicht gegeben.

Neben der richtigen Indikationsstellung spielt aber auch die Abschätzung der zu erreichenden Haardichte eine entscheidende Rolle; sie steht in Abhängigkeit von der Beschaffenheit der Haare selbst, also Dichte, Dicke, Textur und Farbe. Hinzu kommt die Messung der Gewebstonizität im Spenderareal, um zum einen einen spannungsfreien Wundrandverschluss zu erzielen, der kosmetisch unauffällig Narbenverlauf im Bereich der Spenderregion ermöglicht und zum anderen, um die Menge der zu entnehmenden Grafts einschätzen zu können. Denn die Dichte der Haare im Bereich der Spenderregion bestimmt die Anzahl der zu entnehmenden und zu transplantierenden Grafts. Dies limitiert damit gleichzeitig aber auch die Größe der zu transplantierenden Fläche; entspricht die Dichte nicht den gewünschten Verhältnissen, dann können unter Umständen die zu entnehmenden Transplantate sich möglicherweise aber noch für die frontale

Abb. 2_ Grafische Darstellung von follikulären Einheiten; follikuläre Einheiten mit ein bis zwei Haaren werden definitionsgemäß als Micro-grafts bezeichnet. Follikuläre Einheiten mit drei bis vier Haaren als Minigrafts definiert. (Aus: Aesthetic Surgery, Ed. Nahai QMP Publ. 2005)

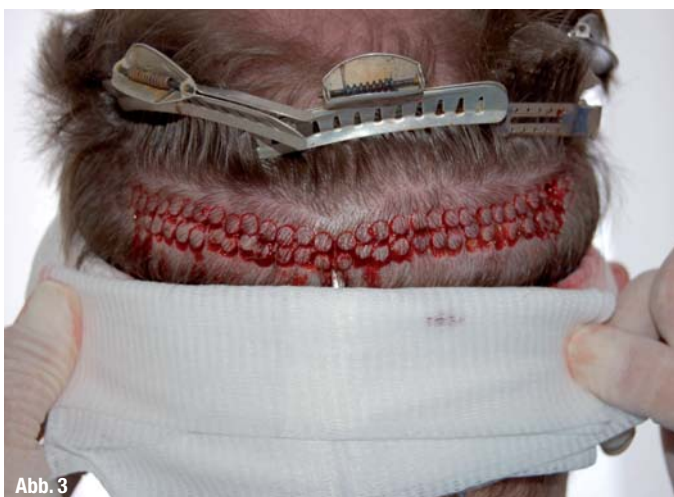

Abb. 3

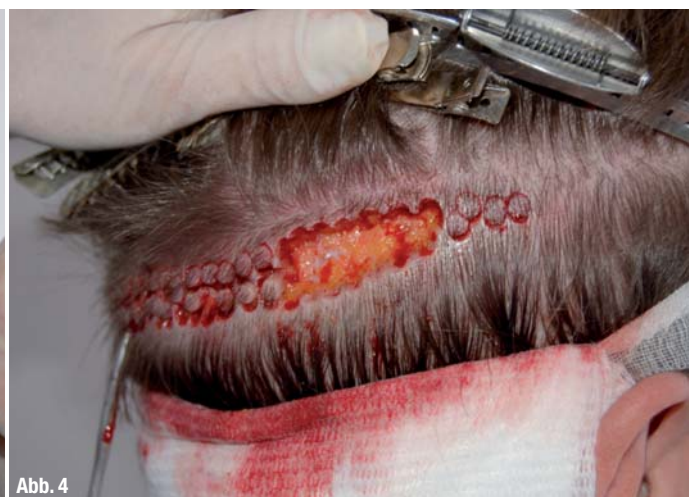

Abb. 4

Abb. 3_ Intraoperative Darstellung der Umschneidung der Transplantate mit Hohlbohrer.

Abb. 4_ Entnahme der einzelnen Grafts, unter Schonung der Galea.

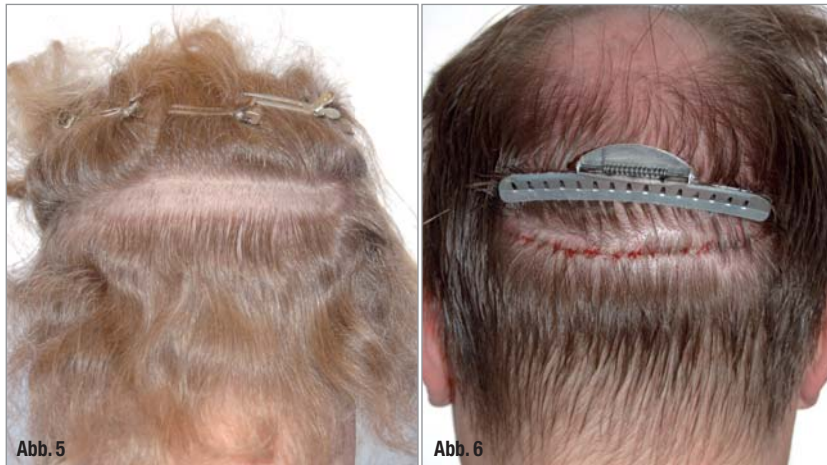

Abb. 5 Die Größe der Spenderregion sollte eine Fläche von 16 cm x 2,5 cm nicht überschreiten.

Abb. 6 Intraoperativer Situs nach Entnahme von Eigenhaartransplantaten und Zustand nach mehrschichtigem spannungsfreiem Wundverschluss bei leicht onduliertem horizontalen Narbenverlauf (Abb. 3 und 6).

Haarlinienrekonstruktion eignen und mit zum ästhetischen Erfolg beitragen, vor allem dann, wenn auf gewelltes Haar in der Spenderzone zurückgegriffen werden kann. Denn gewelltes Haar erscheint optisch dichter als feines glattes Haar, ebenso wie dunkles Haar auf dunkler Kopfhaut die Haardensität dichter erscheinen lässt.

_Technik

Die Grundprinzipien der follikulären Dissektionen und Haartransplantationen sind relativ standardisiert. Unterschiede ergeben sich bei der Entnahme; einige bevorzugen eine großflächige, streifenförmige Entnahme von Haargewebe, während die anderen die sogenannte Bohrloch-Technik bevorzugen (Abb. 3). Unterschiede gibt es auch bei der Transplantationstechniken der FU; einige verwenden die

sogenannte Slit-Technik, während andere die Bohrloch-Technik favorisieren.

Wir bevorzugen die Bohrloch-Technik, die sich über Jahrzehnte bei uns bewährt hat und nachfolgend dargestellt ist (Abb. 4).

_Operative Vorbereitung

Nach der zuvor durchgeführten Anamnese, Fotodokumentation, der genauen Haaranalyse, der Größe und Form der zu transplantierenden Region, der vorausgerechneten Anzahl der zu transplantierenden Grafts und der Festlegung des operativen Konzeptes wäscht der Patient am Vorabend der Operation seine Haare mit einem desinfizierenden Shampoo. Am Tag der Operation wird nach einem erneuten Operationsgespräch in perioperativer intravenöser Antibiose in Infiltrations- und Leitungsanästhesie mit UDS-Forte 1:100 000 und intraoperativem Monitoring nach Bestimmung und Festlegung der Neoposition und Neokonfiguration der Haarlinie unter aseptischen Bedingungen nach Anlage einer circumcephalen Blutsperre die Haarkürzung der Spenderregion mit einer Schere auf eine Länge von 2 mm vorgenommen. Dabei wird je nach Anzahl der zu transplantierenden Grafts, die bis zu 1.800 Grafts betragen kann, die Größe der Spenderregion angezeichnet, wobei eine Fläche von 15 cm x 1,5 cm bis 2,5 cm nicht überschritten werden sollte (Abb. 5).

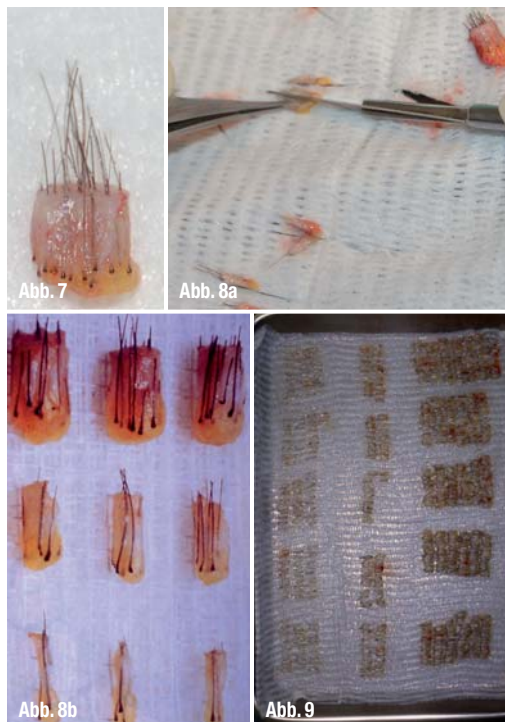
Um eine maximale Effizienz zu erzielen, arbeiten zwei Teams. Ein Team entnimmt die Haare und transplantiert die Grafts, während das zweite Team die entnommenen Grafts in micro- und minifollikuläre Einheiten aufbereitet.

Nach der Entnahme der gewonnenen zu transplantierenden Grafts beginnt das zweite Team sofort mit der Aufbereitung, während das erste Team nach einer sorgfältigen Blutstillung den spannungsfreien Wundverschluss in der Spenderregion durchführt und die Empfängerregion für die FUs vorbereitet. Dabei werden Haardichte und Haarwachstumsrichtung sowie die Haargrenze genauestens beachtet. Mühe-los können so bis zu 1.800 Grafts in einer Sitzung innerhalb von ca. 4,5 Stunden transplantiert werden.

_Transplantatentnahme

Entsprechend der festgelegten Größe der Spenderregion wird die Anzahl der zu entnehmenden Grafts entsprechend ihrer Haarwachstumsrichtung mit einer motorgetriebenen Stanze bis auf die Galea eingeschnitten und nach basaler scharfer Absetzung mit einer stark abgewinkelten Schere herausgelöst, sodass insgesamt ein zu verzahnender Wundrand entsteht, der nach einem mehrschichtigen spannungsfreien Wundverschluss einen ondulierten horizontalen Narbenverlauf ergibt (Abb. 3 und 6).

Abb. 7 Intraoperativer Situs eines entnommenen Haargrafts, das noch nicht weiter aufbereitet wurde und mehrere einzelne Follikel aufweist.
Abb. 8a Aufbereitung des Grafts in einzelne follikuläre Einheiten.
Abb. 8b Intraoperative Darstellung der Mini- und Micrografts (FU) unter Erhalt ihrer Integrität.
Abb. 9 Darstellung der aufbereiteten und zu transplantierenden FUs, Die Mini- und Micrografts (FU) sind in 10er-Reihen auf einer feuchten Gaze zur Transplantation vorbereitet.



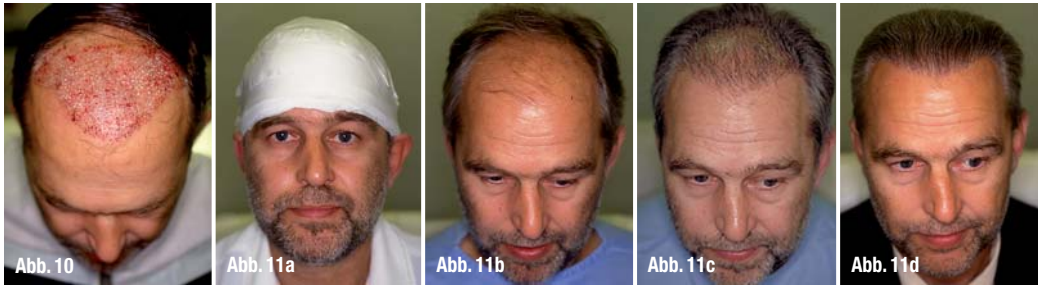


Abb. 10_ Intraoperativer Situs nach unmittelbarer Transplantation der FU.

Abb. 11a_ Zustand nach unmittelbarer Eigenhaartransplantation und Anlage eines Kopfverbandes für 24 Stunden.

Abb. 11b–d_ Prä- und postoperative Ansicht einer androgenetischen Alopezie Typ IV der Klassifikation nach Norwood nach FU Eigenhaartransplantation.

Aufbereitung der folliculären Units

Nach Sicherstellung einer irreversiblen Alopezie erfolgt nach Entnahme der Grafts die exakte Präparation der FUs (Haarwurzelgruppen) in Mini- und Mikrografts unter dem Mikroskop mit dem Skalpell unter Erhalt ihrer Integrität (Abb. 7 und 8). Die FU werden mit feuchten speziellen Gazetüchern bedeckt und in 10er-Reihen auf einer feuchten Gaze zur Transplantation vorbereitet (Abb. 9).

Transplantatregion

Entsprechend der zuvor festgelegten Wachstumsrichtung und Größe des zu transplantierenden Areals nach gegebenenfalls vorgenommener Neoposition der Haarlinie werden die vorbereiteten Grafts in die zuvor passgenau angelegten Transplantatlager (Löcher) mit rotierenden Instrumenten mit einem Durchmesser von 1–2 mm mit sehr feinen Uhrmacherpinzetten eingepflanzt (Abb. 10). Dabei ist die postoperative Wachstumsrichtung der Grafts und der benachbarten Haarregion genau zu beachten. Die frontalen Haare stehen z. B. nahezu rechtwinklig zur Kopfhaut, während die Temporalregion eine Haarwachstumsrichtung aufweist, die nach unten gerichtet ist. Deshalb ist es von größter Bedeutung, die Haarwachstumsrichtung der implantierten Bezirke genau zu beachten, um ein möglichst natürliches postoperatives Ergebnis zu erzielen. Nach Entfernung von Blutkoageln und Debris mit H₂O um die folliculären Transplantate herum, wird anschließend ein Kopfverband für 24 Stunden angelegt und dem Patienten orale Schmerzmittel verabreicht (Abb. 11).

Postoperatives Management

Am ersten Tag der Operation wird der Verband entfernt, die Haare erneut mit desinfizierendem Shampoo gewaschen und der Patient instruiert, drei bis viermal täglich die transplantierten Bezirke mit einer desinfizierenden Lösung aus einer Sprühflasche zu benetzen, um die periimplantären Krusten zu beseitigen. Postoperativ kann der Patient mit dem sogenannten „Baby-Shampoo“ die Haare vorsichtig waschen, ohne die transplantierte Kopfhaut zu reiben. Nach drei bis vier Tagen sind die Patienten in der Re-

gel wieder gesellschaftsfähig und können ihrer gewohnten Beschäftigung nachgehen.

Nach etwa drei bis vier Monaten postoperativ setzt das Haarwachstum der folliculären Transplantate wieder ein, wobei das Haar sehr fein ist und sich später in der Regel mehr oder minder kräuselt und die Qualität der Spenderregion annimmt. Dabei ist zu beachten, dass frühestens nach dieser Zeit eine erneute Haartransplantation für viele Patienten, die in der Regel zwei bis drei Haartransplantationen benötigen, in Betracht kommt, um die nötige, geplante postoperative Haardichte zu erzielen, ohne dadurch die periimplantäre Vaskularisation der bereits transplantierten folliculären Units zu schädigen bzw. zu beeinträchtigen.

Patienten und Methode

37 Patienten (31 Männer und 6 Frauen) mit einer androgenetischen Alopezie Typ IV der Klassifikation nach Norwood unterzogen sich einer FU Eigenhaartransplantation. Nach Sicherstellung einer irreversiblen Alopezie erfolgte nach Entnahme der Grafts, die vorzugsweise am Hinterkopf vorgenommen wurde, die exakte Aufbereitung der folliculären Units in Mini- und Mikrografts und die anschließende Transplantation in unbehaarte oder dünn behaarte Regionen des frontotemporalen Be-

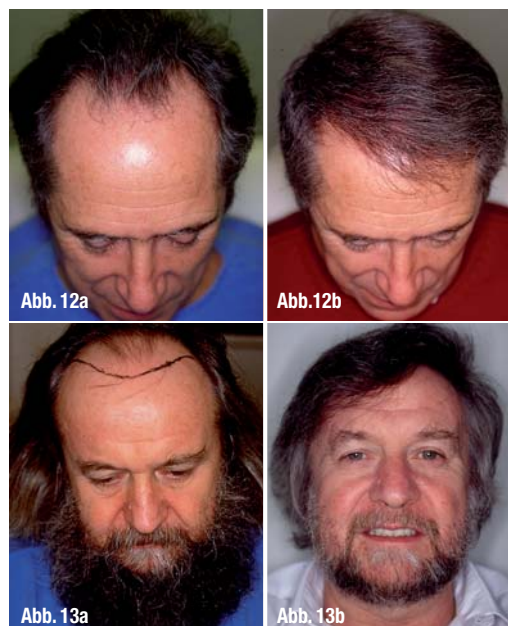


Abb. 12a und b_ Prä- und postoperative Ansicht nach FU Eigenhaartransplantation mit Auffüllung der frontotemporalen Region.

Abb. 13a und b_ Prä- und postoperative Ansicht einer androgenetischen Alopezie Typ IV der Klassifikation nach Norwood. Zwei Jahre nach Auffüllung der frontotemporalen Region durch FU Eigenhaartransplantationen.

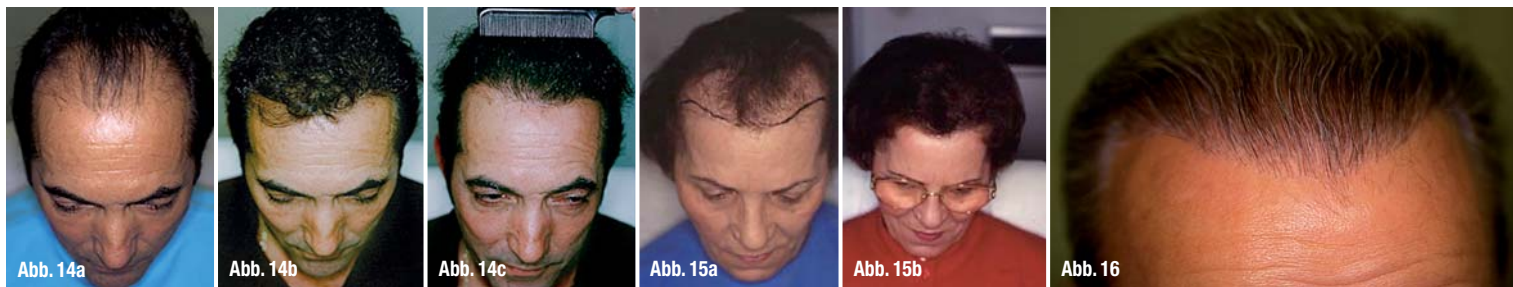


Abb. 14a–c_ Prä- und postoperative Ansicht einer androgenetischen Alopezie Typ IV der Klassifikation nach Norwood nach FU Eigenhaartransplantation.

Abb. 15a und b_ Prä- und postoperative Ansicht einer androgenetischen Alopezie Typ IV der Klassifikation nach

Norwood bei einer Patientin; nach erfolgreicher FU Eigenhaartransplantation ließ sich wieder ein ästhetisch anspruchsvoller, harmonischer frontotemporaler Haaransatz mit dicht gewelltem Haar erzeugen.

Abb. 16_ Ausschnittvergrößerung des frontotemporalen Haarlinienverlaufs nach FU-Eigenhaartransplantation.

reichs mittels Bohrlochtechnik in atraumatischer Arbeitsweise in perioperativer Antibiose unter örtlicher Betäubung mit Adrenalin-Zusatz. Durchschnittlich wurden 2.485 Grafts +/-326 Grafts in zwei bis drei Sitzungen transplantiert, um ein kosmetisch zufriedenstellendes Ergebnis bei natürlich aussehendem Haarwachstum der transplantierten Areale mit natürlich gestalteten Haaransätzen zu erzielen.

Ergebnisse

Bei allen Patienten war die Wundheilung regelrecht und über 94 % der Transplantate heilten komplikationslos ein. Nach drei bis vier Tagen gingen die Patienten ihrer regelmäßigen Tätigkeit wieder nach. Die ästhetischen Ergebnisse auf einer Skala 1 bis 5, (wobei 5 die beste Bewertung darstellt), wurde nach Abschluss der Behandlungen von allen Patienten als sehr zufrieden (4–5 auf der Skala) eingestuft (Abb. 11–16). Drei Patienten wünschten sich noch eine weitere Transplantation, um noch mehr Fülle zu erhalten, wobei sie dies als relativ angaben.

Diskussion

Die Eigenhaartransplantation unter Verwendung von micro- sowie minifollikulären Einheiten ermöglicht eine natürliche Wiederherstellung von dichten Haarbezirken und eine anspruchsvolle anatomisch gerechte Rekonstruktion größerer Alopeziregionen unter strenger Beachtung der einzelnen Haarwachstumsrichtungen. Um ein sicheres Einheilen der Transplantate zu gewährleisten, sollten die Grafts innerhalb einer Zeit von 20 Minuten transplantiert werden, obwohl Studien von Limmer belegen, dass selbst nach einer Verweildauer von zwei Stunden erfolgreich transplantiert werden kann. Während einige die Slit-Technik (Unger und Uebel) bevorzugen, favorisieren wir die sogenannte „Burrhole-Technik“, bei der die Kopfhaut ausgestanzt und passgenau ein Micro- oder Minigraft inseriert wird (Abb.10). Der Vorteil der Bohrloch-Technik gegenüber der sogenannten „Slit-Technik“ besteht in der Platzierung der Grafts. Während bei den Slit-Techniken die Transplantate gelegentlich wie „Pilze“ durch den sogenannten „Pumpeffekt“ nach

oben schießen, ist dieses Phänomen bei der sogenannten „Bohrloch-Technik“ zu vernachlässigen. Die Bohrloch-follikuläre Eigenhaartransplantationsmethode erweist sich deshalb nach unseren Erfahrungen gegenüber der reinen Slit-Methode durch Wegfall des Pumpphänomens eindeutig überlegen. Allen Techniken gemeinsam ist jedoch, dass ein Abstand von 2 bis 3 mm zu den jeweiligen Grafts eingehalten werden sollte, um eine gesicherte Nutrition der transplantierten Grafts zu gewährleisten.

In Übereinstimmung mit der Literatur favorisieren wir im anterioren Bereich die Micrograft-Implantation von ein bis maximal zwei Follikel in irregulärer Anordnung, um einen natürlichen Haaransatz zu erreichen (Abb. 16). Zwar sollten FU nicht weiter geteilt werden, um die Vitalität des Transplantates nicht zu gefährden, dennoch ist die Diskussion darum nicht abgeschlossen, zumal nicht eindeutig bewiesen ist, ob eine weitere Teilung der FU in Untereinheiten (Subunit) das Ergebnis deutlich verbessert und Einfluss auf die ästhetische Haarmusterdichte hat. Ob dadurch das Risiko des Transplantatverlustes steigt, bleibt weiteren klinischen Arbeiten vorbehalten.

Bei richtig gestellter Indikation ermöglicht die FU-gestützte Eigenhaartransplantation eine kostengünstige und lebenslange Wiederherstellung irreversibler Alopezien. Nach vollständiger Einheilung der Eigenhaartransplantate kommt es zu einem regelrechten Haarwachstum, sodass soziale und sportliche Aktivitäten uneingeschränkt möglich sind bei deutlich gestärktem Selbstbewusstsein und jugendlichem Aussehen.

Die Eigenhaartransplantation eignet sich als Mittel der ersten Wahl sowohl bei der androgenen und irreversiblen Alopezie des Mannes als auch bei der Frau und überzeugt durch ihre klinisch natürlich aussehenden Ergebnisse. Sie ist der Rehabilitation der Alopezie durch Haarteile, die deutlich kosten- und pflegeintensiver sind, sowohl im Aussehen als auch in der Funktion deutlich überlegen.

Die follikuläre Eigenhaartransplantation stellt ein einfaches und risikoarmes Verfahren mit einer über 95%igen Transplantationserfolgsrate bei subjektiv und objektiv kosmetisch überzeugenden Ergebnissen dar, die allerdings ein gut zusammenarbeitendes und erfahrenes Team voraussetzt, bei einer hohen Lernkurve.

_Kontakt	face
<p>Professor Dr. Dr. med. Johannes Franz Hönig Facharzt für Ästhetische und Plastische Chirurgie Paracelsus Klinik Hannover Oertzeweg 24 30851 Langenhagen/ Hannover E-Mail: info@professor-hoenig.de www.professor-hoenig.de</p>	